



LA TOXINE BOTULIQUE DESCRIPTION ET APPLICATIONS CLINIQUES DANS LE TRAITEMENT DES RIDES DU VISAGE

Frédéric BRACCINI ¹ (Nice), Philippe BERROS ² (Beausoleil)
Lakhdar BELHAOUARI ³ (Toulouse)

Directeur
Didier PORTMANN

Rédacteurs
Vincent DARROUZET
Anthony E. S. RICHARDS
Jacques VERHULST

Editorial

La toxine botulinique est entrée dans notre arsenal thérapeutique pour le traitement de certaines pathologies phoniatriques, de l'hémispasme facial, du syndrome de Frey. Maintenant, elle trouve une autre application dans le rajeunissement du visage.

Les ORL sont concernés au premier plan par cet aspect et doivent s'y intéresser.

C'est la raison de ce Dossier d'Enseignement qui fait le point sur cette technique.

La Revue de Laryngologie remercie les auteurs et le laboratoire Allergan (Vistabel®) pour la réalisation de ce dossier.

Didier PORTMANN

- 25 avenue Jean Médecin, F-06000 Nice, France. Email: f_braccini@hotmail.com
- 3 bd Gén Leclerc, F-06240 Beausoleil, France. Email: philberros@aol.com
- 3 all Jules Guesde, F-31000 Toulouse, France. Email: belhaouari.l@wanadoo.fr

REVUE DE LARYNGOLOGIE
OTOLOGIE RHINOLOGIE
EUROPEAN REVIEW OF ENT
114 avenue d'Arès
F-33074 BORDEAUX CEDEX France

Tel. 0033 [0] 5 56 24 30 15 - Fax. 0033 [0] 5 57 81 58 48
E-mail : revue.laryngologie@wanadoo.fr
Web site : <http://www.revue-laryngologie.com>
<http://www.ent-review.com>

INTRODUCTION

La toxine botulique est devenue en quelques années un outil indispensable dans la prise en charge et le traitement des rides du visage. Initialement indiquée en esthétique dans le traitement des rides de la glabelle son utilisation s'étend progressivement aux portions inférieures du visage. La toxine peut être utilisée seule ou encadrer certains actes chirurgicaux.

Son emploi impose des connaissances anatomiques précises mais doit également répondre à des principes d'injections codifiés.

HISTORIQUE

Le clostridium botulinum ou botulisme a été identifié en 1896 par un médecin Belge, le professeur Van Ermengen de Gand, au cours d'empoisonnements alimentaires provoqués par la consommation de jambon avarié.

Huit sérotypes de toxine botulique ont été depuis identifiés mais seuls les sérotypes A B E et plus rarement F sont susceptibles de provoquer la maladie (paralysie flasque des nerfs moteurs et autonomes). Cette puissante toxine a été étudiée dès 1978 par le Docteur Scott ophtalmologiste. Ses premiers résultats concernant le strabisme ont été publiés en 1980.

L'usage de la toxine botulique a été étendu à d'autres manifestations caractérisées par des mouvements involontaires, dont le blépharospasme, les dystonies faciales, le spasme hémifacial ainsi que l'hyperhidrose axillaire sévère...

De façon fortuite un couple de médecins ophtalmologiste et dermatologue (Carruthers and Carruthers 1990) avaient constaté un effet bénéfique parallèle sur les rides du visage lors de traitement de blépharospasme.

Au cours de ces dix dernières années de nombreuses publications ont rapportées l'efficacité de la toxine botulique dans le traitement des rides faciales.

Depuis le 20 février 2003, la toxine botulinique est présente sur le marché français sous la forme d'une nouvelle spécialité : Vistabel® 4 Unités Allergan/0,1 ml, poudre pour solution injectable.

Les derniers chiffres donnés par le laboratoire est de 3 millions d'injections aux USA en 2004 – Source ASAPS.

A ce jour, Vistabel® est indiqué dans la correction temporaire des rides verticales inter-sourcilières modérées et sévères observées lors du froncement des sourcils, chez l'adulte de moins de 65 ans, lorsque la sévérité de ces rides entraîne un retentissement psychologique important chez le patient.

La prescription est réservée aux spécialistes en chirurgie plastique, reconstructrice et esthétique, dermatologie, ORL - chirurgie de la face et du cou, en chirurgie maxillo-faciale et en ophtalmologie.

DONNEES PHARMACOLOGIQUES MODES D'ACTION ET SEROTYPES DE LA TOXINE BOTULIQUE

La connaissance du mode d'action de la toxine botulique permet de mieux comprendre les effets, les indications et contre-indications thérapeutiques du produit. La toxine botulique est une protéine de 150 kDa constituée d'une chaîne lourde (H, 100 kDa) reliée à une chaîne légère (L, 50 kDa). Ces 2 chaînes sont reliées entre elles par un pont disulfure thermolabile, véritable point de faiblesse de la molécule. En effet, la rupture de ce pont inactive la toxine. Afin de préserver l'intégrité de ce pont la toxine doit être conservée au froid et reconstituée avec précaution. Le principe d'action de la toxine est d'empêcher la libération d'acétylcholine au niveau de la jonction neuromusculaire des muscles squelettiques. L'influx nerveux est ainsi bloqué à travers la synapse.

a) La transmission cholinergique normale

La contraction d'un muscle strié (contraction volontaire) est secondaire à la diffusion d'un influx nerveux jusqu'à la région synaptique.

L'influx nerveux se propage le long de l'axone, une fois parvenu à la plaque motrice, il provoque la libération d'acétylcholine. Cette dernière se fixe sur les récepteurs musculaires nicotiniques déclenchant alors une contraction de la cellule musculaire.

L'acétylcholine grâce à sa fixation avec un complexe protéique (trois types de protéines : la synaptobrevine ou VAMP, la protéine SNAP 25 et la syntaxine) va fusionner avec la membrane avant sa diffusion dans la fente synaptique. Le neurotransmetteur va se lier très brièvement aux récepteurs post-synaptiques et déclencher l'ouverture des canaux sodium (suivi de leur fermeture puis de l'ouverture des canaux potassium). Ceci a pour résultat la propagation d'un potentiel d'action à l'origine du passage de l'influx vers le muscle.

Après cette première étape, l'acétylcholine est dégradée par l'acétylcholinestérase (AChE) localisée dans la fente synaptique mais aussi sur la membrane post synaptique. La choline ainsi libérée est recaptée ensuite par les corpuscules présynaptiques et réutilisée pour la synthèse de nouvelles molécules d'acétylcholine.

b) Le blocage de la transmission par la toxine botulique

La toxine botulinique, produite par le bacille gram positif, anaérobie et sporulant, *Clostridium botulinum*, se fixe aux terminaisons cholinergiques, notamment neuromusculaires, dans lesquelles elle pénètre par endocytose. C'est une enzyme à zinc qui, hydrolyse des protéines comme la synaptobrevine, le VAMP (vesicle-associated membrane protein). Elle inhibe ainsi la libération d'acétylcholine.

Les 2 chaînes lourde (H) et légère (L), de la molécule sont nécessaires pour bloquer la libération d'acétylcholine. La chaîne lourde lie la toxine à la membrane du nerf, permettant à la chaîne légère d'être transportée vers le complexe protéique. L'enzyme de la chaîne légère clive ensuite la protéine SNAP 25 (toxine de type A) ou VAMP (toxine de type B). La transmission neuromusculaire est alors interrompue et le muscle s'atrophie de façon réversible (Schéma 1).

c) La récupération musculaire

Les détails du processus de récupération ne sont encore pas clairement établis. Si le clivage protéique par la toxine est irréversible, il semble que l'essentiel de la récupération se fasse à partir du bourgeonnement des terminaisons nerveuses axonales vers le muscle cible et la régénération des plaques motrices. Le blocage de la fonction musculaire se fait entre 24 h et 5 jours selon les cas, et la récupération demande plusieurs mois (3 mois en moyenne). Certains muscles comme le muscle frontal peuvent rester paralysés 5 à 6 mois après un seul traitement. Il a été clairement établi qu'une paralysie prolongée (injections régulières) pouvait conduire à une atrophie musculaire pouvant durer plusieurs années.

d) Toxine botulique et anticorps

Le développement des anticorps est à la fois lié à la fréquence des administrations de toxine et à leur concentration. L'administration de doses trop rapprochées ou trop élevées, peut se traduire par la formation d'anticorps, ce qui risque de conduire à une résistance au traitement. Pour un traitement idéal, l'intervalle entre les injections doit être d'au moins 12 semaines et celles-ci doivent être effectuées à la plus faible concentration efficace pour cette durée d'action. Par ailleurs le développement d'anticorps vers un sérotype ne bloque pas l'efficacité d'un autre sérotype.

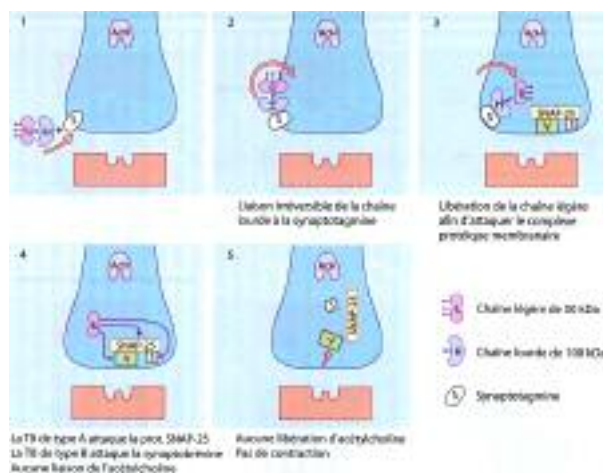


Schéma 1 : Blocage de la transmission cholinergique par la toxine botulique qui s'attaque au complexe protéique.

BASES ANATOMIQUES ET APPLICATIONS CLINIQUES

Connaître l'anatomie des muscles du tiers supérieur du visage et leur fonction, comprendre la fameuse Balance Musculaire Frontale, considérer les remaniements sont primordiaux pour mieux dominer l'apport thérapeutique remarquable procuré par la toxine botulique.

Le front (Schéma 2)

Le muscle frontal (*frontalis*)

C'est la partie antérieure du muscle occipito-frontal (muscle digastrique : occipital en arrière inséré à l'os occipital et frontal en avant reliés par la galéa aponévrotique). Il recouvre le front et la glabelle. Il s'attache à la face profonde de la peau sur les 2/3 internes des sourcils et la région inter-sourcilière. Sa partie interne ou médiale présente des inter-digitations avec le muscle procerus, au niveau de la région intersourcilière. Sa partie latérale vient s'insérer à la face profonde de la peau sur les 2/3 internes du sourcil où elle surcroise la portion orbitaire du muscle orbiculaire et le muscle corrugator.

A partir de ces attaches cutanées, ses fibres sont verticales, au niveau du front avant de se prolonger en arrière par la galéa aponévrotique.

Latéralement, sa limite externe se situe au niveau de la crête osseuse temporale. Sa contraction plisse le front et soulève le sourcil : il est le seul muscle élévateur du sourcil. On peut aussi considérer que par sa contraction : la partie supérieure du frontal abaisse la ligne chevelue, la partie inférieure élève le sourcil.

Les rides frontales (Photo 1). Les rides frontales sont horizontales et perpendiculaires à la direction des fibres musculaires du muscle frontal, soit à prédominance latérale du fait d'un diastasis médian, soit continues car ce diastasis n'est pas constant surtout dans sa répercussion clinique.

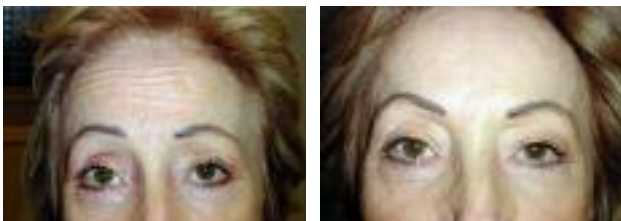

Photo 1 : Rides Frontales (avant et après).

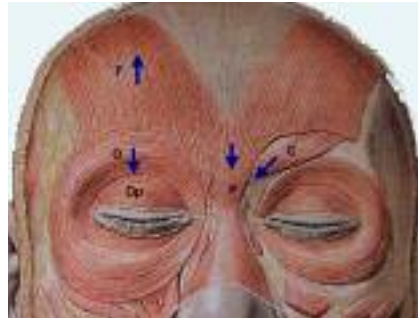

Schéma 2 : Muscles peauciers de la balance musculaire frontale (d'après Sobotta).
F : Frontal, P : Procerus, C : Corrugator,
O : Orbiculaire (portion orbitaire et palpébrale)

L'injection de toxine botulique se fera dans la partie moyenne du front 2 cm minimum au dessus des sourcils (3 cm dans la partie externe) pour estomper les rides. L'injection de la partie inférieure du muscle frontal, dans les 2 cm sus-jacents au sourcil, estompe certes les rides horizontales inférieures, mais en abaissant les sourcils, ce qui entraîne un effet esthétique négatif («air fatigué de chien battu»). Ainsi, seule une position haute du sourcil peut être une indication à injecter à ce niveau pour descendre le sourcil, ce qui est rare en pratique.

L'injection de la partie médiane peut paraître inutile du fait du diastasis médian. Mais en pratique, l'injection de cette partie médiane est souvent utile pour lisser parfaitement le front.

Le nombre de points d'injection tient compte du pouvoir de diffusion du produit injecté (environ 1 cm de diamètre autour de chaque injection) mais surtout de la hauteur du front (une rangée si front étroit, deux rangées si front haut). En pratique on injecte entre 10 et 15 U Vistabel® dans le muscle frontal.

La glabelle (Schéma 3)

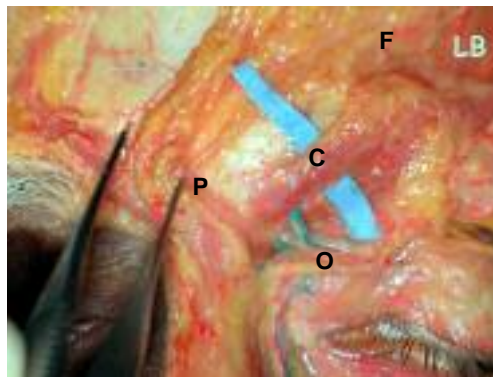


Schéma 3 : Dissection anatomique du corrugator (C) [procerus (P) récliné en dedans, frontal (F) vers le haut et orbiculaire (O) vers le bas].

Le muscle corrugator

Il s'insère en dedans, sur l'éminence osseuse glabellaire. Cette insertion se situe, environ, à 7 mm de la ligne médiane et 11 mm au dessus du rebord orbitaire.

Le muscle s'oriente transversalement en dehors et légèrement en haut, recouvert par le muscle frontal et la portion orbitaire de l'orbiculaire, pour rejoindre, au milieu du sourcil, la face profonde du muscle orbiculaire des paupières.

Par leur action conjuguée les muscles corrugators attirent les sourcils en les ramenant en bas et en dedans. Ils sont donc abaisseurs et adducteurs de la tête des sourcils. La traduction clinique est la genèse de rides verticales («rides du lion»).

Le muscle procerus

On peut le considérer comme une expansion médiale inférieure du muscle frontal.

Il s'insère sur les os propres du nez et les cartilages triangulaires (latéraux supérieurs) du nez, remonte en triangle, en pyramide inversée (muscle pyramidal) en recouvrant le corrugator dans sa partie médiale et va s'insérer sous la peau intersourcilière en se fondant aux fibres du muscle frontal.

Il est abaisseur de la tête du sourcil et donnera les rides glabellaires horizontales.

Le muscle depressor supercilli (abaisseur du sourcil)

Existe-t-il, ou n'est ce en fait qu'un faisceau interne du frontal, ou plutôt un faisceau divergent de l'orbiculaire ? Peu importe. Il s'insère sur la région intercanthale à quelques mm au dessus du ligament canthal interne, puis remonte derrière le muscle orbiculaire pour s'insérer sous la peau au niveau de la tête du sourcil en rejoignant les faisceaux internes du frontal à ce niveau. Il est abaisseur de la tête du sourcil.

Le traitement des rides glabellaires (Photo 2). Les rides verticales intersourcilières ou rides du lion sont secondaires à la contraction des corrugators.

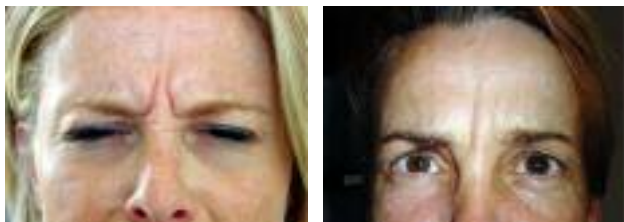

Photo 2 : Rides de la glabelle («rides du lion») (avant et après).

La toxine botulique aura pour effet d'estomper ces rides intersourcilières, d'écarter et de remonter légèrement la moitié interne du sourcil. L'injection du corrugator se fera au niveau de son insertion osseuse (soit à 11 mm au dessus du rebord orbitaire et à 7 mm de la ligne médiane) et au niveau de son corps musculaire (soit environ à 1 cm plus externe et plus haut que le point précédent, tout en restant à 11 mm au dessus du rebord orbitaire et sans jamais dépasser le milieu du sourcil). L'injection doit être profonde perpendiculaire afin d'éviter les fibres superficielles de l'orbiculaire et du frontal qui sont plus superficielles.

Un risque de diffusion existe lors : d'injection trop basse (minimum : 11 mm au dessus du rebord orbitaire, aiguille orientée vers le haut) ou trop externe (en regard de la pupille et du releveur de la paupière supérieure) ; de volume injecté trop important (concentrer) ; de saignement induit dont la diffusion entraîne la toxine avec lui (pression digitale) ; d'orientation de l'aiguille inadéquate (aiguille et biseau orientés vers l'axe désiré) ; d'injection trop appuyée (injecter doucement pour diminuer l'effet mécanique).

Les rides horizontales, quant à elles, sont dues à la contraction du muscle procerus. L'injection se fera à la racine du nez, proche de l'os, au niveau de la dépression palpable entre os propres du nez et os frontal, en pinçant entre pouce et index de part et d'autre, pour éviter le très faible risque de diffusion latérale vers les muscles intra-orbitaires.

L'injection du depressor supercilii est plus délicate car elle présente un risque de diffusion vers le muscle releveur de la paupière supérieure et les muscles oculomoteurs et doit se faire en haute concentration.

Au total l'injection de la glabelle nécessite habituellement 5 points : 2 points pour chaque corrugator et 1 point pour le procerus, pour un total de 12,5 U à 20 U Vistabel®.

La zone orbitaire

Le muscle orbiculaire des paupières (orbicularis oculi) : véritable sphincter d'occlusion palpébrale et abaisseur des sourcils, il présente 2 portions.

Portion palpébrale : elle recouvre tarse et septum et comprend, en fait, plusieurs faisceaux (pré et rétrociliaire, pré-tarsale et préseptale). Elle est responsable des mouvements involontaires ; son hypertonie réactionnelle diminue l'ouverture de la fente palpébrale ;

Portion orbitaire : elle forme un large anneau plat, étalé qui recouvre le rebord orbitaire, la partie antérieure de la fosse temporale, une partie du malaire, l'apophyse frontale du maxillaire, les muscles faciaux (corrugator, petit zygomatique, élévateur de la lèvre supérieure).

Cette portion est responsable des mouvements volontaires. L'orbiculaire est abaisseur des sourcils et donnera les rides de la patte d'oie.

Les pattes d'oie (Photo 3). Les rides de la patte d'oie se constituent perpendiculairement aux fibres du muscle orbiculaire et sont donc radiaires. L'injection du muscle orbiculaire se fait à au moins 1 cm à l'extérieur du rebord orbitaire osseux afin d'éviter la diffusion intra-orbitaire vers les muscles oculomoteurs. On réalise un point médian sur la ligne du canthus externe, 2 points 1 cm au dessus et 1 cm au dessous, en restant à distance à 2 cm au moins du muscle grand zygomatique. Une deuxième rangée de 1 à 2 points peut être effectuée en dehors si l'orbiculaire est large. Habituellement 10 U à 15 U Vistabel® sont injectées de chaque côté.

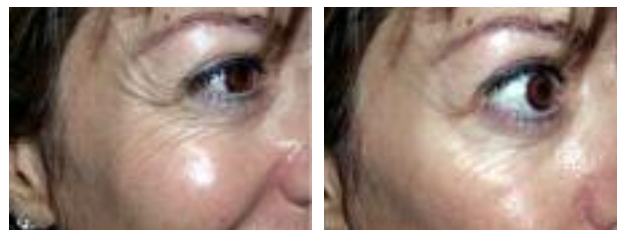

Photo 3 : Rides de la «patte d'oie» (avant et après).

L'injection au niveau de la queue du sourcil permet d'agrandir le regard en soulevant la queue du sourcil (œil de biche). L'injection à 1 mm au dessus ou au-dessous du canthus externe permet un agrandissement de la fente palpébrale, par relaxation de la portion palpébrale du muscle orbiculaire, avec la double précaution d'une faible quantité en haute concentration pour éviter la diffusion aux muscles oculomoteurs.

Les rides de la paupière inférieure peuvent être traitées, par injection intradermique à 1 mm en dessous du rebord ciliaire à l'aplomb de la pupille et à la croisée rides de la patte d'oie et rides palpébrales inférieures avec cependant un risque d'œdème matinal (la diminution de la tonicité musculaire et donc des mouvements palpébraux entraînant un mauvais drainage lymphatique).

Le sourcil et la balance musculaire frontale (Schéma 4)

La balance musculaire frontale codifie l'antagonisme entre le seul muscle élévateur qu'est le frontal et les muscles abaisseurs de cette zone du tiers supérieur du visage.

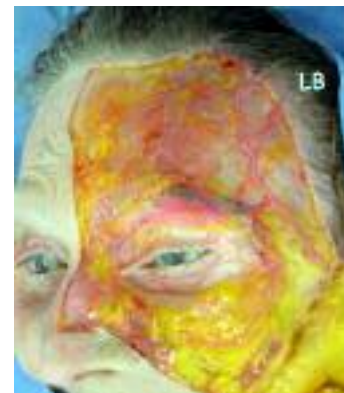

Schéma 4 : Dissection anatomique de la balance musculaire frontale.

Le sourcil se divise en 3 zones (interne, médiane, externe) et présente 2 oppositions musculaires issues de l'antagonisme entre muscles abaisseurs et éleveurs :

- **zone interne (tête)**, avec une opposition entre le frontal (élevateur du sourcil) et les muscles abaisseurs (procerus, corrugator et depressor supercilli) ;
- **zone médiane (corps)**, opposition entre frontal (élevateur du sourcil) et orbiculaire (abaisseur) ;
- **zone externe (queue)**, seul existe l'orbiculaire qui est abaisseur. Il n'y a pas d'opposition élévatrice.

Avant tout, il faut comprendre le vieillissement sur le couple peau-muscle. Le vieillissement entraîne un relâchement de tous les tissus et donc, théoriquement, un allongement musculaire. Cependant, le muscle est un tissu réactif : il répond à cet allongement théorique en le combattant par une hypertonie pour essayer de le repositionner. Cette contraction réactionnelle entraîne un raccourcissement du muscle.

Au contraire, la peau est un tissu aréactif et se relâche naturellement avec le vieillissement sans avoir ce pouvoir de rétraction réactionnelle.

Cette différence de réaction au vieillissement du couple cutané-musculaire va expliquer la ride profonde d'expression : l'hypertonie musculaire tire sur la surface cutanée (car ce sont des muscles peuciers) et plie le derme profond. C'est l'image d'un drap cutané devenu trop ample par le relâchement du vieillissement par rapport au matelas musculaire sous-jacent.

Ainsi, la balance musculaire frontale explique le positionnement du sourcil avec l'âge :

- **la partie externe** sans opposition musculaire, où seul existe le muscle abaisseur orbiculaire, va se ptôser.
- **la partie médiane** se relève car, à la ptôse cutané-musculaire due au vieillissement, le muscle frontal réagira et combattra son allongement par une hypertonie musculaire, qui le contractera et relèvera cette partie médiane.
- **la partie interne**, avec les muscles abaisseurs puissants que sont procerus, depressor supercillii et corrugator (qui est aussi adducteur) comparés au seul muscle élévateur frontal, va se ptôser.

Comment l'injection de toxine botulinique peut modifier la position du sourcil ?

- **L'injection isolée de la glabelle** libère l'action élévatrice du muscle frontal qui relève parfois exagérément la partie médiane du sourcil entraînant l'effet «Méphisto» (Photo 4). Cet effet peut être corrigé par l'injection des fibres latérales du muscle frontal. Elle peut être prévenue par un examen minutieux préalable de la tonicité frontale et l'injection concomitante du front et de la glabelle.



Photo 4 : «Méphisto». Sa correction est aisée avec une nouvelle injection dans les fibres musculaires actives restantes du muscle frontal.

- **L'injection isolée du muscle frontal** abaisse la ligne sourcilière et devra être évitée en présence de sourcils naturellement bas.

- **Le relèvement du sourcil** peut être obtenu par injection au niveau de la partie supérieure de l'anneau orbiculaire orbitaire. Le danger de diffusion est important et l'injection se fera, avec la double précaution d'une faible quantité et d'une haute concentration pour éviter la diffusion aux muscles oculomoteurs et au muscle releveur de la paupière supérieure.

- **Dans le cas d'une asymétrie sourcilière**, l'injection unilatérale du muscle frontal (pour abaisser) ou du muscle orbiculaire orbitaire (pour remonter) permettra de rétablir l'équilibre.

Les autres muscles qu'il faut connaître

Ce sont les muscles pouvant être atteints par la diffusion malencontreuse de toxine botulique.

Muscle releveur de la paupière supérieure (Schéma 5).

Il s'insère au sommet de l'orbite au-dessus du trou optique. Son corps musculaire aplati chemine immédiatement au-dessous de la voûte orbitaire,

avant de s'épanouir en avant en un large éventail tendineux triangulaire dont la base s'insère en partie sur toute la largeur de la face antérieure du tarse et en partie sur toute la largeur de la face profonde de la peau de la paupière supérieure à 1 cm du bord ciliaire.

Son action est de relever la portion tarsale de la paupière supérieure.

Le danger de diffusion à

partir du haut existe lors de l'injection du corrugator (soit trop basse et trop proche du rebord orbitaire, soit trop externe). La conséquence en est la paralysie du muscle releveur de la paupière supérieure, avec ptosis, certes réversible en 3 ou 4 semaines, mais gênante. Il est donc conseillé de respecter les bonnes règles d'injection, que le biseau de l'aiguille «tourne le dos» à ce muscle lors de l'injection, et de respecter la distance minimum de 11 mm au dessus du rebord orbitaire pour le corrugator et 2 cm en regard de l'axe pupillaire pour le muscle frontal.

Muscles oculomoteurs : au nombre de 4, les muscles droits (supérieur, inférieur, interne et externe) s'étendent du sommet de l'orbite à l'hémisphère antérieur du globe oculaire.

Le grand et le petit oblique complètent cette panoplie musculaire oculo-motrice.

La paralysie d'un de ces muscles entraînera une diplopie très gênante.

Le risque de diffusion existe lors du traitement de la patte d'oie (le respect d'une marge de 1 cm du rebord orbitaire est primordial) et lors du traitement du depressor supercillii.

Muscle grand zygomatique : il s'insère sur l'os malaire et descend obliquement en bas et en dedans vers la commissure des lèvres. Il relève et écarte la commissure labiale.

Son atteinte par la diffusion de produit à partir d'une injection trop basse de la patte d'oie entraînera une gêne de l'expression du sourire et une accentuation du sillon naso-génien (Photo 5).

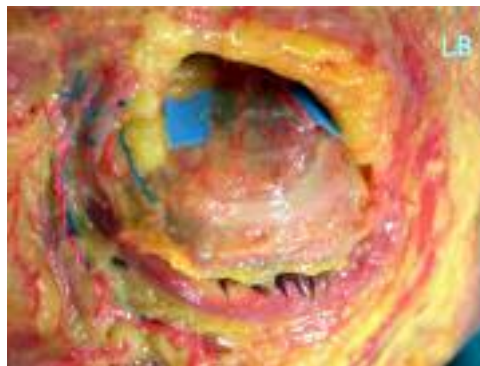

Schéma 5 : Dissection anatomique du releveur de la paupière supérieure.



Photo 5 : Paralysie du muscle grand zygomatique gauche par diffusion lors du traitement des rides périorbitaires

Les «nouvelles cibles» musculaires de la toxine

L'utilisation de plus en plus répandue de la toxine et le contrôle plus précis de son maniement autorise de nouvelles perspectives de traitement.

Ainsi la toxine botulique ne se limitera-t'elle pas dans les prochaines années au seul traitement du tiers supérieur du visage.

Même si ces «indications d'experts» sont à valider, la toxine botulique apparaît intéressante dans les indications suivantes : sourire gingival (muscle élévateur de la lèvre supérieure), rides péribuccales (muscle orbiculaire des lèvres), rides d'amer-tumes (muscle triangulaire des lèvres), rides mentonnières en peau d'orange (muscle carré du menton), fanons cervicaux (muscle peaucier du cou)...

TOXINE BOTULIQUE - FICHE PRATIQUE

Compte tenu que les unités de toxine botulinique sont différentes selon les produits, les doses de toxine botulinique ne sont pas interchangeables d'un produit à l'autre. Le traitement par Vistabel® doit être administré par des médecins ayant les qualifications adéquates, ayant une bonne expérience du traitement et disposant de matériel approprié. La posologie est la même chez les sujets âgés et chez les adultes. En l'absence d'études supplémentaires dans cette population, Vistabel® n'est pas recommandé chez les patients de plus de 65 ans. Egalement, l'utilisation n'est pas recommandée chez les personnes de moins de 18 ans. Vistabel® après reconstitution ne doit être utilisé que pour une seule séance d'injection(s) par patient.

DONNÉES CLINIQUES

537 patients présentant des rides verticales inter-sourcilières (glabellaires) d'intensité modérée à sévère au maximum du froncement ont été inclus dans les études cliniques (1). Les injections de Vistabel® ont diminué de façon significative la sévérité des rides jusqu'à 4 mois, les critères d'évaluations utilisés étant le jugement par l'investigateur de la sévérité des rides de la glabelle au maximum du froncement et de l'estimation par le patient du changement global dans l'apparence de ses rides verticales inter sourcilières (glabellaires). Aucun des critères d'évaluation clinique n'a inclus une mesure objective de l'impact psychologique. Trente jours après l'injection, 80 % (325/405) des patients traités ont été considérés par l'investigateur comme répondeurs (rides au maximum du froncement d'intensité légère ou absence de rides) comparés aux 3 % (4/132) des patients traités par le placebo. Lors de cette même visite à 30 jours après l'injection, 89 % (362/405) des patients traités ont estimé qu'ils présentaient une amélioration modérée ou importante, comparés aux 7 % (9/132) des patients traités par le placebo.

Concernant l'indication actuelle de traitement des rides glabellaires

L'injection est faite à l'aide d'une aiguille stérile de 30 ou 32 gauges. On injecte dans chacun des 5 sites d'injection : deux injections dans chaque muscle corrugator et une injection dans le muscle procerus, soit une dose totale de 12,5 U à 20 U. Mais la quantité de produit à injecter dépendra également de la puissance de contraction des muscles de la glabelle. Elle est volontiers plus importante chez l'homme.

Avant injection, placer fermement le pouce ou l'index sous le rebord orbitaire afin d'éviter l'extravasation sous le rebord orbitaire. L'aiguille devra être orientée vers le haut et vers la ligne médiane lors de l'injection. Afin de réduire les risques de ptôsis, éviter les injections à proximité du muscle releveur de la paupière supérieure, en particulier chez les patients dotés d'importants complexes abaisseurs des sourcils (depressor supercili). Les injections dans le muscle corrugator doivent être faites dans la partie centrale de ce muscle, au moins à un centimètre au-dessus de l'arcade sourcilière.

Une amélioration de la sévérité des rides verticales inter-sourcilières (glabellaires) s'observe, en général, en une semaine après le traitement. L'effet du traitement a été démontré jusqu'à 4 mois après injection. L'intervalle entre deux traitements ne doit pas être inférieur à trois mois. Dans le cas d'un échec au traitement ou d'une diminution de l'effet suite à des injections répétées, des méthodes alternatives de traitement doivent être employées.

La répétition des injections de façon régulière prolonge la durée de l'effet cosmétique.

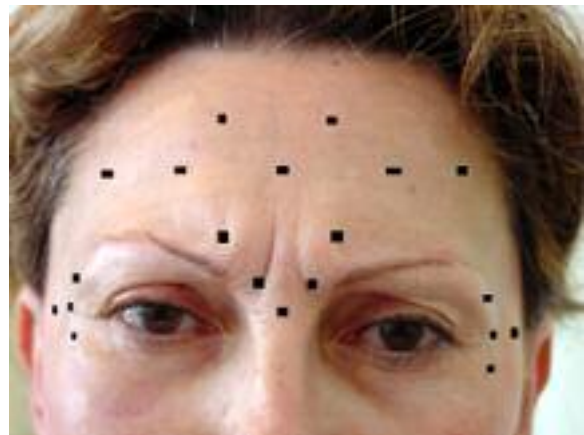

Photo 6 : Schéma d'injection type Vistabel® (visage 1/3 supérieur) extension de l'indication classique de 50 U Vistabel® réparties harmonieusement sur le 1/3 supérieur du visage. Tous les points correspondent à une injection de 2,5 U Vistabel®. La procédure pourra être modifiée selon les cas (intensité des contractions, taille du front...) ; par exemple en augmentant les doses de la glabelle et en diminuant les doses de l'orbiculaire (point latéral).

PRÉCAUTIONS D'EMPLOI

La pratique de la toxine botulique nécessite une formation spécifique et requiert des principes d'injections rigoureux.

Le produit quant à lui, utilisé aux doses habituelles en dehors des contre-indications classiques, ne présente pratiquement pas de dangers.

Ces contre-indications sont constituées par toutes les affections ou associations médicamenteuses qui conduisent à bloquer la libération d'acétylcholine de la synapse neuromusculaire :

- Syndrôme des anticorps d'Eaton-lambert
- La myasthénie (maladie d'Erb-Goldfalm)
- Les aminosides
- Certains médicaments utilisés au cours de l'anesthésie (myorelaxants) notamment la tubocarine, les antipaludéens (chloroquine), les immunosupresseurs (cyclosporine)

- L'hypersensibilité connue à la neurotoxine ou à l'un de ses constituants

- La grossesse et l'allaitement

- Une infection sur le site d'injection choisi.

- De rares effets indésirables peuvent être observés après une séance de traitement par la toxine botulique.

- D'après les résultats des essais cliniques, le taux de patients risquant de présenter un effet indésirable après traitement par Vistabel® est de 23,5 % (contre 19,2 % pour le placebo). Ces effets secondaires peuvent être associés au traitement, à la technique d'injection ou aux deux.

- En général, les effets indésirables s'observent dans les premiers jours qui suivent l'injection et sont transitoires (céphalées, tension cutanée, œdème palpébral...).

- Comme pour toute injection, on peut observer une douleur/brûlure/piqûre, un œdème et/ou un hématome lié à la ponction transcutanée.

Titre : La toxine botulique, description et applications cliniques dans le traitement des rides du visage.

Résumé : La toxine botulique est de plus en plus utilisée dans le traitement des rides du visage et principalement du 1/3 supérieur.

But : décrire la technique d'injection et établir un schéma de traitement évolutif à partir des données anatomiques. **Matériels et méthodes :** la description des muscles et des éléments constituant la face permet de préciser le jeu des balances musculaires de la face. **Résultats :** la technique d'injection répond à certains impératifs : elle doit être de faible quantité et ne pas diffuser. Le schéma de traitement doit s'intégrer dans un ensemble basé sur l'étude de chaque groupe musculaire de la face et de la peau en regard pour dégager une attitude raisonnée dans le maniement en sécurité de cette toxine. **Conclusion :** il s'agit d'une technique sûre et efficace en respectant les indications et les conditions d'utilisation.

Mots-clés : Toxine botulique, rides du visage, traitement.

Title: Botulinum toxin, description and clinical applications in the treatment of the face wrinkles.

Summary: The botulinum toxin is used more and more in the treatment of the wrinkles of the face and mainly in its 1/3 superior part. **Objectives:** To describe the technique of injection and to establish a treatment program based on the anatomical data. **Materials et methods:** The description of the muscles and the elements constituting the face makes it possible to specify the play of the muscular balances of the face. **Results:** The technique of injection needs certain requirements: It must be of small quantity and not diffuse. The treatment program must be integrated in a unit based on the study of each muscular group of the face and the opposite skin to release a reasonable attitude in the handling in safety of this toxin. **Conclusion:** The technique is sure and effective by respecting the indications and the conditions of use.

Key words: Botulinum toxin, face wrinkle, facial rejuvenation, treatment.

En conclusion, la toxine botulique porte certainement mal son nom de toxine. Elle procure de nombreuses satisfactions sans danger, à la fois aux patients et aux professionnels de santé dans le traitement des rides du visage.

BIBLIOGRAPHIE

- 1- Agence Française de Sécurité Sanitaire des Produits de Santé (AFSSAPS). *Les Rapports Publics d'Evaluation (RAPPE)*. Avril 2004. <http://agmed.sante.gouv.fr/html/5/rappe/indrappe.htm>
2. ASCHER B, KLAPP P, MARION M-H, et al. La toxine botulique dans le traitement des rides fronto-glabellaires et de la région orbitaire. *ANN. CHIR. PLAST ESTHET.* 1995;40:67-76.
3. COLEMAN MORIARTY K, CHIKHANI L. Botulinum toxin in facial rejuvenation. *Elsevier Ed.* 2004:153.
4. BASSEREAU G. Regard sur Vistabel® : un an après l'AMM. *JOURNAL MÉD. ESTH. ET CHIR. DERM.* 2004 Mars;XXXL 121:7-15.
5. Belhaouari L, Gassia V, Lauwers F. Frontal muscular balance and botulinum toxin. *ANN. CHIR PLAST. ESTH.* 2004;49(5):521-6.
6. BLITZER A, BRIN MF, KEEN MF et al. Botulinum Toxin for the treatment of hyperfunctional lines of the face. *ARCH. OTOLARYNGOL HEAD NECK SURG.* 1993;119:1018-22.
7. CARRUTHERS A, CARRUTHERS J. The treatment of glabellar furrows with botulinum A exotoxin. *J DERMATOL SURG. ONCOL.* 1990;16:83.
8. CARRUTHERS A, CARRUTHERS J. One-year, randomized, multicenter, two-period study of the safety and efficacy of repeated treatments with botulinum toxin type A in patients with glabellar lines. *JOURNAL OF CLINICAL RESEARCH.* 2004 ;7:1-20.
9. DELMAR H. Anatomie des plans superficiels de la face et du cou, *ANN. CHIR. PLAST. ESTH.* 1994;39:527-55.
10. FAGIEN S. Botox for the treatment of dynamic and hyperkinetic facial lines and furrows: Adjunctive use in facial aesthetic surgery. *PLAST. RECONSTR. SURG.* 2003;112:40S-54S.
11. LOWE NJ. Botulinum toxin type A for facial rejuvenation. United States and United Kingdom perspectives. *DERMATOL SURG.* 1998;24:1216-8.
12. SOBOTTA. Atlas d'anatomie humaine. *Ferner et Staubesand* 1985;1, 140:148.

PUBLICITE
ALLERGAN
VISTABEL
PAGE 104